

Eficacia del tratamiento de la vena safena interna y tronculares colaterales mediante láser endoluminal: seguimiento ecográfico y estadístico a largo plazo

Efficacy of treatment with endo-luminal laser of the great saphenous and secondary insufficient troncal veins: long term ultrasound and statistical follow-up



Hernández-Osma, E.

Hernández-Osma, E.*, Alcolea, J.M.**, Trelles, M.A.***

Resumen

La aplicación del láser endoluminal es una alternativa válida para la eliminación de la vena safena interna dinámicamente insuficiente. El tratamiento se realiza bajo anestesia local y/o por enfriamiento con aire frío externo, y supone un bajo trauma quirúrgico con pocas complicaciones.

Presentamos el tratamiento de 120 extremidades afectadas por insuficiencia de la safena interna, realizado con técnica de láser endoluminal en un total de 110 pacientes. Los pacientes que presentaban varices tronculares secundarias a la insuficiencia de la safena interna fueron tratados con microespuma de polidocanol inmediatamente después de realizar el tratamiento endoluminal

El seguimiento de los pacientes y de los resultados alcanzados se realizó durante un período promedio de 5 años. Analizamos las recidivas observadas, 11% en ese período, para saber su causa y poder actuar de forma rápida en su prevención.

La técnica de tratamiento de la insuficiencia de la safena interna mediante láser endoluminal es altamente eficaz a medio y largo plazo, con resultados claramente superiores a la fleboextracción clásica o a técnicas afines como la radiofrecuencia.

Abstract

Endoluminal laser treatment is a valid alternative for elimination of dynamically insufficient great saphenous veins. Treatment is carried out under local anesthesia and/or with external cold air cooling; the procedure is not traumatic and has very little complications.

We present a study on 120 limbs treated for insufficiency of the great saphenous vein with endoluminal laser on a total of 110 patients. Patients suffering from secondary varicose leg veins as a consequence of the great saphenous insufficiency were treated with polydocanol microfoam immediately after the endoluminal laser treatment.

Patient control and follow-up was carried out over a mean period of 5 years. Recurrence observed was 11% over this period of time, which was analyzed to determine its origin and prompt action was taken for prevention of this recurrence.

The endoluminal laser technique for the treatment of the great saphenous vein insufficiency is highly successful over medium and long term period, with results that are clearly better than those of classical stripping or similar techniques such as radiofrequency.

Palabras clave Láser endoluminal, Variz safena interna, Varices tronculares, Microespuma.

Nivel de evidencia científica IV

Key words Endoluminal laser, Great saphenous vein, Leg veins, Microfoam.

Level of evidence IV

* Especialista en Angiología y Cirugía Vascul, Hospital Universitario "Joan XXIII" e Instituto Médico Vilafortuny, Tarragona, España.

** Master en Medicina Estética, Clínica Alcolea. Barcelona, España e Instituto Médico Vilafortuny, Cambrils, Tarragona, España.

*** Cirujano Plástico, Instituto Médico Vilafortuny, Cambrils. Tarragona, España.

Introducción

En la última década, la aplicación del láser endoluminal para el tratamiento de la insuficiencia de la safena interna ha supuesto una atractiva alternativa para la eliminación de estas venas dinámicamente insuficientes. Su facilidad y rapidez de realización bajo anestesia local produce mínimo trauma quirúrgico y logra excelentes resultados, lo que ha conseguido posicionar a la técnica de láser endoluminal como cirugía alternativa mínimamente invasiva (1, 2).

La técnica quirúrgica se realiza mediante la introducción de una fibra que transporta la energía láser en el interior de la vena safena. La descarga de la energía láser produce un efecto térmico que se propaga hacia la pared del vaso, provocando coagulación, lesión endotelial y retracción posterior de la pared venosa que conduce a su oclusión (3, 4). Después, se formará un cordón fibroso que se reabsorberá en un tiempo variable.

Clásicamente, la intervención se realiza después de la inyección de anestesia local tumescente en todo el territorio y alrededor del vaso, siguiendo el transcurso de la safena. Con esta técnica se persigue proteger el tejido perivenoso y evitar que el efecto térmico, en su propagación, lesione la piel, evitando así la aparición de quemaduras cutáneas.

El objetivo de este trabajo es demostrar la eficacia a largo plazo del tratamiento de varices tronculares por insuficiencia venosa crónica con láser endoluminal, evaluado mediante seguimiento con ecografía doppler.

Material y Método

En un período de 7 años, de 2007 a 2013, hemos tratado un total de 120 extremidades afectadas de insuficiencia de la safena interna mediante técnica láser endoluminal. El número de pacientes tratados fue de 110, 92 mujeres y 18 varones. La edad media de los pacientes fue de 52 años (intervalo de 18 a 78 años). El seguimiento de los pacientes se hizo a lo largo de 60 meses como promedio (mínimo de 18 meses y máximo de 85 meses).

Los pacientes que presentaban adicionalmente varices tronculares fueron tratados con microespuma de polidocanol (Etoxiesclerol[®], Ferrer Farma S.A., Barcelona, España).

Todos los pacientes del estudio presentaban insuficiencia de la vena safena interna desde el cayado y varices tronculares dependientes de la misma. La distribución de la patología varicosa que presentaron los pacientes, atendiendo a la clasificación C.E.A.P (Clínica, Etiología, Anatomía y Patofisiología), se muestra en la Tabla I.

Todos los tratamientos siguieron el mismo protocolo, que consistió en:

- 1) Infiltración de anestesia tumescente en el compartimento safeno bajo control ecográfico. Empleamos 10 ml de solución tumescente por cada cm de vena a tratar o, en su defecto, el volumen suficiente de solución anestésica para lograr que la safena interna alcanzase una profundidad de ± 1 cm por debajo de la superficie de la piel. La solución que empleamos es una modificación de la fórmula de Klein (5), cuya composición es: 40 ml de solución NaCl al 0,9% a los que añadimos 20 ml de lidocaína al 1% y 0,5 ml de epinefrina de 1 mg/ml. Realizamos la infiltración con aguja espinal 20G. La sedación del paciente por el anestesista, se realizó con Midazolam.
- 2) Introducción de una fibra de 600 μ m de diámetro en la vena safena interna mediante punción con aguja de calibre 18G, o a través de una mínima incisión con hoja de bisturí n^o 11, tras inyectar anestesia local con Mepivacaína hidrocloreto al 1%. Para el tratamiento de la safena con insuficiencia notable presente desde el cayado, la incisión y/o punción se efectuó a nivel de la cara interna de la rodilla, mientras que para el tratamiento de la safena en la región infragenicular, la incisión se efectuó en la zona medial premaleolar del tobillo.
- 3) Localizamos la punta de la fibra por visualización directa de la luz guía a través de la piel (Fig. 1).
- 4) Monitorizamos el seguimiento de la punta de la fibra, en su progresión a lo largo del trayecto de la safena por eco-doppler (Sonosite[®] MicroMaxx[®] con sonda lineal multifrecuencia, SonoSite Inc., EE.UU.) durante todo el tratamiento. Introdujimos la fibra hasta situarla a nivel del cayado de la safena interna, a 2 cm de la unión safeno-femoral.

Tabla I. Distribución y porcentaje de la patología varicosa que presentaban las extremidades en los 110 pacientes tratados, según la clasificación CEAP.

	CEAP	Frecuencia	Porcentaje
N= 120 Extremidades	2	56	46,7%
	3	30	25,0%
	4	20	16,7%
	5	14	11,7%



Fig. 1. Visualización de la luz guía del láser a través de la piel durante la intervención de endocoagulación de la safena interna.

- 5) Conectamos el extremo libre de la fibra a un láser de Diodo de 980 nm de longitud de onda (Quanta C D-Plus 980®, Reference M.D., San Sebastián, España).
- 6) Iniciamos la irradiación en forma de pulsos de 1 segundo de duración a 15W de potencia. Tras cada pulso del láser, retiramos la fibra 3 mm y dejamos una pausa entre pulsos de 1 segundo. Programamos la potencia para irradiar 15W en muslo y 8 W en pierna, lo que disminuye el riesgo de quemaduras en la piel, ya que la safena se localiza más superficial a medida que se hace más distal.
- 7) Al tiempo que retiramos la fibra ejercemos presión sobre el trayecto de la safena interna empleando la pieza de mano del ecógrafo. Esta maniobra permite disminuir el calibre de la vena sin colapsarla pero disminuyendo el flujo sanguíneo, con lo que se potencia la energía térmica absorbida por unidad de volumen de sangre. A su vez, la propagación del calor desde el punto de absorción se ejerce eficazmente hacia la pared de la vena, para conseguir la lesión de cierre terapéutico de la safena.
- 8) Durante todo el tiempo de actuación del láser realizamos enfriamiento externo de la piel con aire frío (Zimmer Cryo 5®, Ulm, Alemania) a fin de reforzar la prevención de quemaduras cutáneas. La técnica de enfriamiento por chorro de aire frío a -22 °C permite, si se desea, evitar la inyección clásica de anestesia tumescente para la intervención, como hemos demostrado en estudios previos (6, 7).

Para el tratamiento de las varices tronculares dependientes de la safena interna, utilizamos polidocanol en microespuma siguiendo la técnica de Tessari (8). Realizamos las inyecciones de microespuma inmediatamente después de terminar el tratamiento endovascular de la safena interna, abordando para la inyección desde proximal a la distal. En general, las concentraciones de microespuma empleadas variaron entre 0,5% a 1%, y las cantidades inyectadas fueron entre 1 a 5 ml, en función del calibre medio del vaso y de la longitud del trayecto de las tronculares.

Finalizada la intervención, colocamos a todos los pacientes doble capa de algodón liofilizado en el trayecto de la safena y/o tronculares intervenidas, que fijamos con vendaje de algodón sintético. Después colocamos una media compresiva (Struva®35, Medi Bayreuth, Alemania), con la finalidad de ejercer doble compresión, tanto excéntrica como concéntrica, a lo largo del trayecto de la safena. Aconsejamos a todos los pacientes la deambulación inmediata, manteniendo la compresión las 24 horas durante 2 días. Después, mantendrán solo la media compresiva durante el día, pudiendo retirarla para la higiene personal y el descanso nocturno, hasta completar 4 semanas.

La medicación recomendada tras la intervención fue: paracetamol 1g cada 8 horas durante 3 días; prednisolona 16 mg cada 12 horas, 3 días; y heparina de bajo peso mo-

lecular (Enoxaparina) 40 mg cada 24 horas, 6 días. Recomendamos aplicar sobre los trayectos tratados Arnivit® crema, cuyos ingredientes son Arnica montana y Hesperidina (Lab. Profanplan, Barcelona, España) 3 veces al día durante 15 días para favorecer la reabsorción de las equimosis y evitar la pigmentación cutánea postesclerosis (9).

Realizamos visitas de seguimiento a todas las pacientes a la semana, al mes, 6 meses y anualmente después de la cirugía durante un período promedio de 60 meses (5 años). En todos los seguimientos de control anotamos la clínica y complicaciones que pudieran presentar los pacientes, y también si existía recidiva visual de las varices. No obstante, todos fueron estudiados mediante ecodoppler venoso en todo el recorrido de la extremidad a fin de visualizar el estado de la vena safena y de las colaterales tratadas.

Según el resultado de este eco-doppler clasificamos la extremidad en 5 estadios, siguiendo los postulados del grupo GLEVE (Grupo Láser Endovenoso Español) (10) (Fig. 2):

- Estadio 0. Ausencia de oclusión. La safena aparece como antes del tratamiento: permeable, con reflujo tanto al doppler de color como al pulsado.
- Estadio 1. Ausencia de oclusión completa, con reducción del diámetro de la safena > del 50%. Atendiendo a la presencia o ausencia de reflujo el estadio 1 se clasifica en:
 - Estadio 1A: con reflujo
 - Estadio 1B: sin reflujo
- Estadio 2. Oclusión completa de la safena mostrando la pared visible en su totalidad. La luz vascular obedecía a un patrón heterogéneo, con hiper o hipoecogenicidad. Dependiendo de la dilatación del diámetro vascular, estimamos como:
 - Estadio 2A: invariable o dilatado.
 - Estadio 2B: reducción < del 30%.
- Estadio 3. Oclusión completa de la vena safena con límites apenas identificables de la pared vascular y sin estructura o con interrupción de las paredes. La luz vascular presentaba un patrón homogéneo: iso o hiperecogénico, con una apariencia estratificada (que recordaba a las milhojas). El diámetro vascular presentaba una reducción > del 50%.
- Estadio 4. Total desaparición de la vena (vena no visible).

Para el análisis de los datos obtenidos empleamos el programa de SPSS® v.2.1 para Windows. En la comparación de datos cualitativos utilizamos tablas de contingencia y el test de Chi-cuadrado. Para la comparación de medias empleamos el test de Anova. Por último, comparamos los datos durante el seguimiento mediante curvas de Kaplan-Meier y el test de Log Rank. Se consideró significativo cuando $p < 0,05$.

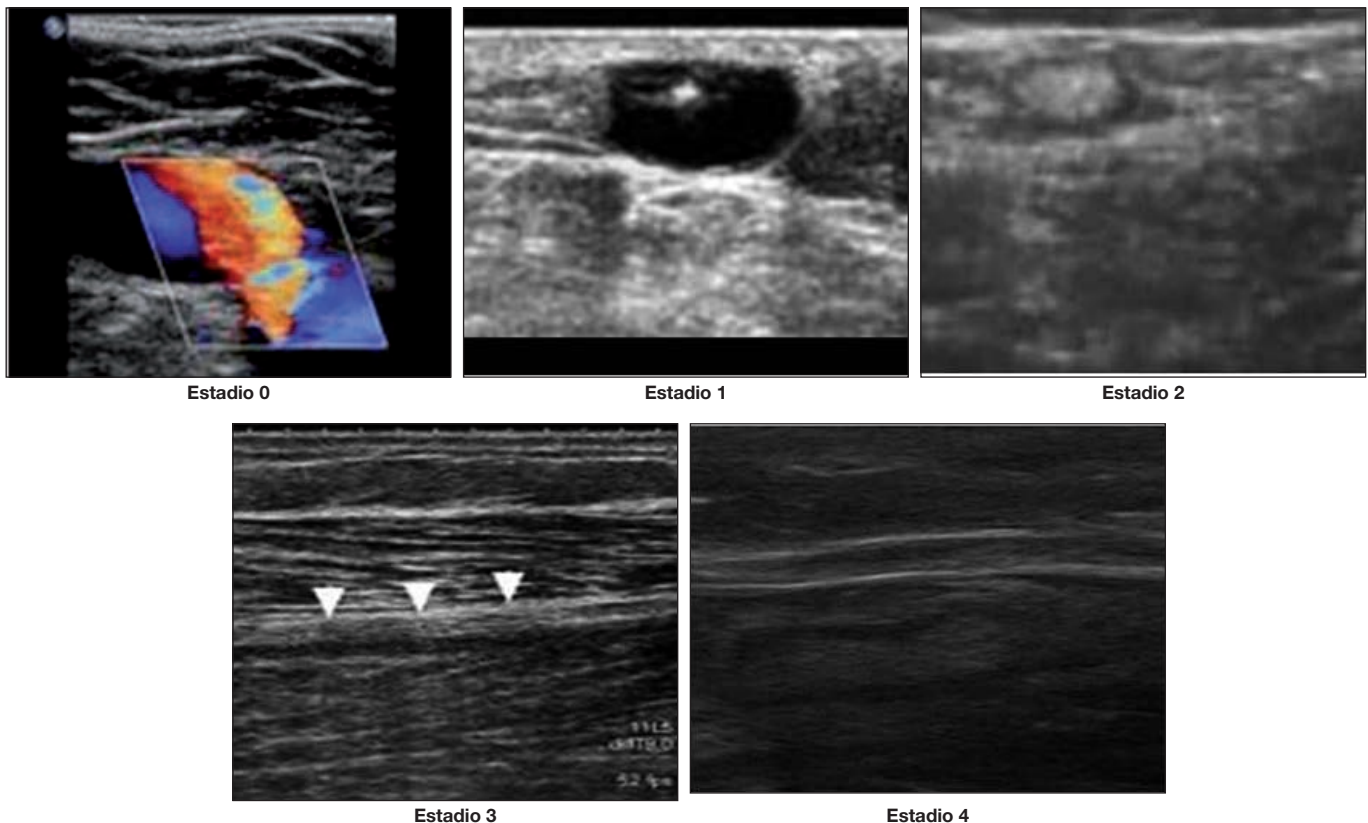


Fig. 2. Ecografías correspondientes a los diferentes estadios de resultados tras la cirugía de la safena interna.
Estadio 0: La vena safena aparece permeable durante la exploración con eco-doppler.
Estadio 1: Se observa oclusión incompleta de la safena. El diámetro del vaso se muestra reducido en la exploración con eco-doppler.
Estadio 2: La vena safena aparece completamente ocluida, con su pared visible, engrosada.
Estadio 3: A la exploración, la safena interna se muestra completamente ocluida. La pared vascular es apenas identificable (flechas), mostrando interrupción en su estructura.
Estadio 4: No se identifica la safena tratada con cirugía endoláser. Existe completa ausencia del vaso.

RESULTADOS

Los resultados del seguimiento mediante eco-doppler determinaron que 8 pacientes se encontraban en estadio 0; 12 pacientes en estadio 1; 14 pacientes en estadio 2; 14 pacientes en estadio 3 y 72 pacientes en estadio 4.

Al comparar estos resultados en relación al sexo del paciente no observamos diferencias significativas con una $p=0,261$ (Tabla II).

Con respecto a la edad, al comparar la media de ésta según el resultado por eco-doppler durante el seguimiento, no encontramos diferencias significativas entre los grupos con una $p=0,674$ (Tabla II).

A los 5 años la recidiva de varices se produjo en 13 pacientes que presentaron aparición de nuevas varices sobre el territorio de la safena interna tratada, lo que, representado en curvas de Kaplan-Meier, supuso un porcentaje libre de recidiva del 89% a los 60 meses (Fig. 3).

En cuanto a los pacientes con recidiva de varices a 60 meses, de acuerdo al eco-doppler efectuado en el seguimiento, obtuvimos los siguientes resultados: para el estadio 4, hubo 2 pacientes (94% libre de enfermedad); para el estadio 3, hubo 1 paciente (92% libre de enfermedad); para el estadio 2, hubo 2 pacientes (83% libre de enfermedad); para el estadio 1, hubo 3 pacientes (49% libre de enfermedad) y, por último, para el estadio 0, hubo 4 pacientes (35% libre de enfermedad) (Fig. 4).

Al comparar estos datos empleando el test de Log Rank, obtuvimos diferencias significativas con $p<0,0001$.

Como complicaciones, identificamos 4 casos de quemaduras de piel (3,3%) que se resolvieron con tratamiento tópico, y 2 casos de disestesias (1,6%) que desaparecieron a los 6 meses.

Discusión

En el tratamiento de la patología varicosa por insuficiencia de la safena interna mediante técnicas tradicionales, tales como la fleboextracción clásica o CHIVA (Cura Hemodinámica de la Insuficiencia Venosa Ambulatoria) se han comunicado entre un 20 a un 30% de casos de recidiva varicosa a los 5 años (11-13). La aparición de las nuevas técnicas endoluminales ha supuesto un avance en el tratamiento de la patología varicosa, tanto en los resultados clínicos como en las complicaciones del procedimiento (14,15). La incorporación del enfriamiento adicional por chorro de aire frío, tanto con anestesia tumescente como sin ella, hace que las complicaciones habituales que aparecen cuando se emplea el láser endoluminal, como quemaduras, induración por flebitis, sensación de tirantez, y las alteraciones de la pigmentación cutánea, no se produjeran en nuestra serie, tal como también se ha comunicado en estudios clínicos aleatorios (16).

Tabla II. Comparación de resultados según el sexo de los pacientes y su edad.

ESTADIO POR ECO-DOPPLER	SEXO		TOTAL
	VARÓN	MUJER	
0	0	8	8
1	4	8	12
2	1	13	14
3	2	12	14
4	11	61	72
Total	18	102	120
$\chi^2=0,261$			
ESTADIO POR ECO-DOPPLER	Edad Media	Nº extremidades tratadas	Desviación típica
0	54,63	8	20,708
1	52,42	12	20,075
2	52,07	14	15,534
3	46,14	14	12,297
4	52,88	72	15,281
Total	52,07	120	15,801
$p=0,674$			

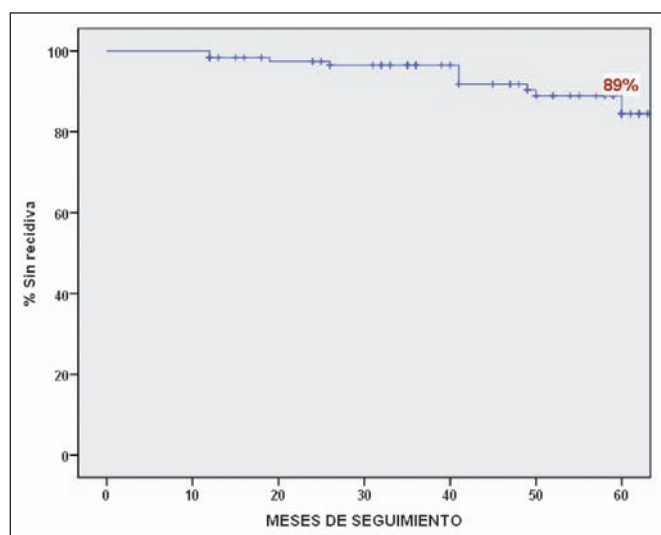


Fig. 3. Recidiva de las varices 5 años después del tratamiento endoláser.

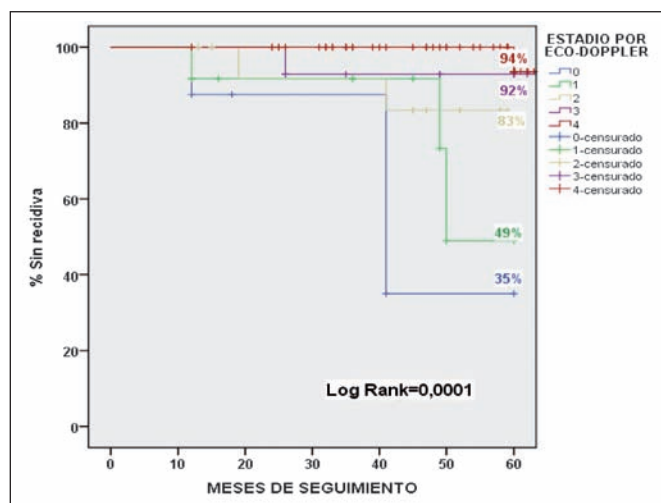


Fig. 4. Comparación de recidivas según la ecografía doppler.

En nuestro trabajo de seguimiento a largo plazo, hemos obtenido unos resultados similares en eficacia a la comunicada en otros estudios (17-19), con una tasa de recidiva a 5 años del 11%. En ningún caso utilizamos la ligadura adicional del cayado de la safena, a diferencia de lo que presentan otros autores (20). También debemos destacar que el tratamiento endoluminal con láser que proponemos, ofrece mejores resultados de oclusión de las venas tratadas que los obtenidos mediante radiofrecuencia, tanto a medio como largo plazo (21). No obstante, empleando radiofrecuencia se han obtenido mejores resultados cuando se aumenta la dosis de ablación, aunque los estudios publicados hasta el momento son de controles a corto plazo (22).

El seguimiento mediante eco-doppler de todos los pacientes de este estudio permite estratificar los casos de recidiva según diferentes estadios. Así, de los 13 pacientes que al final del seguimiento tuvieron una recidiva, 4 pertenecían al grupo 0; 3 pacientes al grupo 1; 2 pacientes al grupo 2; 1 paciente al grupo 3, y 3 pacientes al grupo 4. Si evaluamos estos datos, y de acuerdo a su proporción, observamos que la mayoría de los pacientes con recidiva pertenecían a los estadios 0 y 1 (con el 30 y el 23% de las recidivas respectivamente). Para el resto de los grupos, tomando en cuenta el total de pacientes, las recidivas fueron: en el grupo 2 un 14%; en el 3 un 7%, y en el grupo 4 un 4% (Tabla III).

De acuerdo a los datos mencionados, la identificación de pacientes en los estadios 0 y 1 permitiría una actuación precoz para mejorar los resultados a largo plazo de las insuficiencias venosas tratadas.

También realizamos un análisis para determinar la causa de las recidivas en los pacientes, que arrojó los si-

Tabla III. Recidiva según estadio por eco-doppler

			RECIDIVA		TOTAL
			NO	SI	
ESTADIO POR ECO-DOPPLER	0	Recuento	4	4	8
		% dentro de ESTADIO POR ECO-DOPPLER	50,0%	50,0%	100,0%
		% dentro de RECIDIVA	3,7%	30,8%	6,7%
	1	Recuento	9	3	12
		% dentro de ESTADIO POR ECO-DOPPLER	75,0%	25,0%	100,0%
		% dentro de RECIDIVA	8,4%	23,1%	10,0%
	2	Recuento	12	2	14
		% dentro de ESTADIO POR ECO-DOPPLER	85,7%	14,3%	100,0%
		% dentro de RECIDIVA	11,2%	15,4%	11,7%
	3	Recuento	13	1	14
		% dentro de ESTADIO POR ECO-DOPPLER	92,9%	7,1%	100,0%
		% dentro de RECIDIVA	12,1%	7,7%	11,7%
	4	Recuento	69	3	72
		% dentro de ESTADIO POR ECO-DOPPLER	95,8%	4,2%	100,0%
		% dentro de RECIDIVA	64,5%	23,1%	60,0%
TOTAL		Recuento	107	13	120
		% dentro de ESTADIO POR ECO-DOPPLER	89,2%	10,8%	100,0%
		% dentro de RECIDIVA	100,0%	100,0%	100,0%

güentes resultados: En los estadios 0 y 1; 7 pacientes presentaron varices durante el seguimiento dependientes de la persistencia del reflujo de la safena interna por no oclusión. Sin embargo, en los 6 pacientes con recidiva pertenecientes a los estadios 2, 3 y 4, la recidiva de las varices no tuvo su causa en un reflujo de la safena interna, sino que en 1 caso provenía de una vena pélvica; en 2 casos provenía de la vena safena anterior; y los 3 casos restantes eran debidos a incompetencia de venas perforantes.

Los resultados que presentamos confirman la necesidad de un abordaje precoz de los pacientes con persistencia del reflujo de la safena interna después del tratamiento endoláser, pudiendo en los demás casos utilizar técnicas mínimamente invasivas para el tratamiento de la recidiva. En los casos de recidiva de varices tronculares, optamos por realizar tratamiento combinando las inyecciones de microespuma con irradiación de láser Nd:YAG percutáneo que emite en 1.064 nm. Con este tratamiento combinado se obtienen excelentes y rápidos resultados en una sola sesión, tal como hemos publicado anteriormente (23-25).

Conclusiones

El seguimiento ecográfico y el estudio estadístico realizado muestran que el tratamiento con láser endolu-

minal de 980 nm y la técnica combinada de anestesia tumescente y enfriamiento con aire frío, logran una alta tasa de oclusión de las venas safenas internas tratadas, con eficacia a largo plazo. El análisis de resultados concluye que en ningún caso, la recidiva del reflujo fue debida a neovascularización. Esto suele ocurrir con frecuencia cuando se trata la insuficiencia de la safena interna con fleboextracción clásica. El estudio sistemático con eco-doppler es determinante para investigar otras fuentes de reflujo, como pudieran ser las venas pélvicas o la insuficiencia de perforantes. En estas situaciones, una actuación nueva y precoz con láser endoluminal suprime eficazmente los reflujo resultantes. Es conveniente resaltar que el tratamiento endoluminal de la safena, junto a la práctica asociada de microespuma y láser percutáneo combinados, resuelve de forma evidente y duradera el problema varicoso con el consiguiente ahorro de costes sociosanitarios, y con una mayor satisfacción por parte del paciente.

De otra parte, el empleo de aire frío externo puede sustituir la anestesia tumescente a la vez que resulta efectivo para contrarrestar el efecto térmico del láser, que, propagándose fuera de la vena, puede lesionar la piel y producir quemaduras.

Cabe destacar el bajo índice de complicaciones que hemos observado en la práctica de la técnica endovascu-

lar, con resolución completa de la mayor parte de las mismas en un plazo máximo de 6 meses, como en los casos que presentaron disestesias.

La técnica de tratamiento láser endoluminal es reproducible, pero precisa de un entrenamiento adecuado, y del conocimiento de la anatomía, de la patología venosa y de su tratamiento quirúrgico convencional.

Dirección del autor

Dr. Esteban Hernández Osma
C / Vorabosc 23
E43007 Tarragona, España
e-mail: eho51@hotmail.com

Bibliografía

1. **Boné C, Navarro L.** Láser endovenoso: una nueva técnica mínimamente invasiva para el tratamiento de las varices. *ENDOLÁSER. Anales de Cirugía Cardíaca y Vascular.* 2001;7:184-188.
2. **Miquel-Abbad C.** Indicaciones y resultados de la cirugía de varices. *Cirugía por endoláser. Angiología.* 2006;58 Supl 2:S17-24.
3. **Proebstle TM, Lehr HA, Kargl A, Espinola-Klein C, Rother W, Bethge S, Knop J.** Endovenous treatment of the greater saphenous vein with a 940-nm diode laser: thrombotic occlusion after endoluminal thermal damage by laser generated steam bubbles. *J Vasc Surg.* 2002; 35(4):729-736.
4. **Perkowski P, Ravi R, Gowda RC, Olsen D, Ramaiah V, Rodriguez-Lopez JA, Diethrich EB.** Endovenous laser ablation of the saphenous vein for treatment of venous insufficiency and varicose veins: early results from a large single center experience. *J Endovasc Ther.* 2004;11(2):132-138.
5. **Klein JA.** Tumescent technique for local anesthesia improves safety in large-volume liposuction. *Plast Reconstr Surg.* 1993;92(6):1085-1098.
6. **Marqa MF, Mordon S, Hernández-Osma E, Trelles M, Betrouni N.** Numerical simulation of endovenous laser treatment of the incompetent great saphenous vein with external air cooling. *Lasers Med Sci.* 2013 May;28(3):833-844.
7. **Hernández-Osma E, Mordon SR, Marqa MF, Vokurka J, Trelles MA.** A comparative study of the efficacy of endovenous laser treatment of the incompetent great saphenous under general anesthesia with external air cooling with and without tumescent anesthesia. *Dermatol Surg.* 2013 Feb;39(2):255-262.
8. **Tessari L.** Nouvelle technique d'obtention de la scléromousse. *Phlébologie* 2000;53:129-131.
9. **Alcolea JM, Trelles MA.** Prevención y tratamiento del matting post-esclerosis. Resúmenes del Congreso de la Sociedad Española de Láser Médico-Quirúrgico. Jerez de la Frontera (Cádiz). 2011.
10. **Ibañez V, Alós J, Boné C, Miquel C, Pastor G.** Láser endovenoso / Grupo GLEVE, Grupo Láser Endovenoso Español. Barcelona : Glosa, DL 2005.
11. **Beale RJ, Gough MJ.** Treatment options for primary varicose veins. A review. *Eur J Vasc Endovasc Surg* 2005; 30:83-95.
12. **Cheatle T.** The long saphenous vein: to strip or not to strip? *Semin Vasc Surg* 2005;18:10-14.
13. **Heredia PM, Serrano LJ, Sánchez NN, Moreno RJ, Gutierrez FJ.** Incidencia de neovascularización inguinal y venas varicosas recurrentes en pacientes sometidos a safenectomía mayor hace tres años. *Rev Mex Angiol.* 2009;37(2):57-61.
14. **Kabnick Lowell S.** Outcome of different endovenous laser wavelengths for great saphenous vein ablation. *J Vasc Surg.* 2006; 43:88-93.
15. **Sadick NS, Wasser S.** Combined endovascular laser plus ambulatory phlebectomy for the treatment of superficial venous incompetence: a 4-year perspective. *J Cosmet Laser Ther.* 2007; 9:9-13.
16. **Rass K, Frings N, Glowacki P, Hamsch C, Graber S, Vigt T et al.** Comparable effectiveness of endovenous laser ablation and high ligation with stripping of the great saphenous vein: two-year 7 results of a randomized clinical trial (RELACS Study). *Arch Dermatol.* 2012; 148(1):49-58.
17. **Van den Bos RR, Kockaert MA, Neuman HAM, Nijsten T.** Technical review of endovenous laser therapy for varicose veins. *Eur J Vasc Endovasc Surg* 2008; 35: 88-95.
18. **Darwood RJ, Theivacumar N, Dellagrammaticas D, Mavor AID, Gough MJ.** Randomized clinical trial comparing endovenous laser ablation with surgery for the treatment of primary great saphenous varicose veins. *Br J Surg* 2008; 95: 294-301.
19. **Carradie D, Mekako AI, Mazari FA, Samuel N, Hatfield J, Chetter IC.** Clinical and technical outcomes from a randomized clinical trial of endovenous laser ablation compared with conventional surgery for great saphenous varicose veins. *Br J Surg* 2011;98(8):1117-1123.
20. **Rasmussen LH, Lawaetz M, Bjoern L, Vennits B, Blemlings A, Eklof B.** Randomized clinical trial comparing endovenous laser ablation, radiofrequency ablation, foam sclerotherapy and surgical stripping for great saphenous varicose veins. *Br J Surg* 2011;98(8):1079-1087.
21. **Gale SS, Lee JN, Walsh ME, Wojnarowski DL, Comerota AJ.** A randomized, controlled trial of endovenous thermal ablation using the 810-nm wavelength laser and the ClosurePLUS radiofrequency ablation methods for superficial venous insufficiency of the great saphenous vein. *J Vasc Surg* 2010;52(3):645-650.
22. **García-Madrid C, Pastor Manrique JO, Sánchez VA, Sala-Planell E.** Endovenous radiofrequency ablation (venefit procedure): impact of different energy rates on great saphenous vein shrinkage. *Ann Vasc Surg* 2013; 27(3):314-321.
23. **Trelles MA, Moreno-Moraga J, Alcolea JM, Smarandache A, Pascu ML.** Laser in leg veins: Our personal approach of treatment. In *Synopsis of Aesthetic Dermatology and Cosmetic Surgery.* Elsay ML, Ed. Nova Scientia Publishers, Inc. 2012;Pp:15-31.
24. **Moreno-Moraga J, Hernández-Osma E, Royo J, Alcolea JM, Isarría MJ, Pascu ML, Smarandache A, Trelles MA.** Optical and safe treatment of spider leg veins measuring less than 1.5 mm on skin type IV patients, using repeating low-fluence Nd:YAG laser pulses after polidocanol injection. *Lasers Med Sci.* 2013;28(3):925-933.
25. **Moreno-Moraga J, Smarandache A, Pascu ML, Royo J, Trelles MA.** 1064 nm Nd:YAG long pulse laser after polidocanol microfoam injection dramatically improves the result of leg vein treatment: A randomized controlled trial on 517 legs with a three-year follow-up. *Phlebology* 0268355513502786, first published on August 29, 2013 as doi:10.1177/0268355513502786.